Aus dem Zahnärztlichen Institut der Universität Marburg
Direktor: Professor Dr. Hans Fliege.

Ueber die Retention der Zähne im Kiefer und ihre klinische Bedeutung

Inaugural-Dissertation

zur

Erlangung der Doktorwürde

in der

Zahnheilkunde

der

Hohen Medizinischen Fakultät der Universität Marburg

vorgelegt von

Grete Prinzing
Zahnärztin aus Stuttgart

Marburg 1935

Buchdruckerei Joh. Hamel, Marburg (Lahn)

Angenommen von der Medizinischen Fakultät Marburg
am 23. Juli 1934.
Gedruckt mit Genehmigung der Fakultät
Referent: Professor Dr. Hans Fliege.

Meinen lieben Eltern

Inhalts-Übersicht

I. Einleitung 5

II. Hauptteil 5

A. Retention der Zähne im Kiefer 5

1. Definition der Zahnretention 5

2. Vorkommen 6

3. Aetiologie 8

B. Klinische Bedeutung 10

1. Anomalien und Verdrängungserscheinungen benachbarter Zähne durch retinierte Zähne . . . 10

2. Wurzelresorption an Nachbarzähnen durch retinierte Zähne 11

3. Entzündungserscheinungen 13

4. Kieferbruch und Zahnretention 15

5. Prothese und retinierter Zahn 16

6. Follikularcysten 16

7. Tumoren 18

8. Erkrankungen im Zusammenhang mit retinierten Zähnen 21

9. Pathologische Veränderungen an retinierten Zähnen 24

10. Behandlung retinierter Zähne 24

III. Zusammenfassung 27

I. EINLEITUNG.

Als große Seltenheit fällt heute dem Zahnarzt eine vollständige Zahnreihe mit 32 gesunden Zähnen auf. Meist fordert die Zahnkaries, die letzten Endes die Zahnentfernung zur Folge hat, oder das durch den Sport besonders begünstigte Trauma frühzeitig ihre Opfer. Ferner können nicht vollzählige Gebisse bedingt sein:

1. durch Nichtanlage eines Zahnes (Unterzahl),
2. durch Retention.

II. Hauptteil.

A. Retention der Zähne im Kiefer.

1. Definition der Zahnretention.

Definitionen über die Zahnretention sind von Adloff, Bauer, Klein, Kotanyi, Luniatschek, Mayrhofer, Partsch, Scheff, Schiefer, Zuckerkandl, aufgestellt worden. Scheff definiert die Zahnretention: „Unter Retention der Zähne verstehen wir das Zurückbleiben derselben im Kiefer, sodaß sie zu der für sie bestimmten Durchbruchszeit nicht erschienen sind. Wir unterscheiden eine totale und eine Halb-Retention; bei der Halb-Retention tritt nur die Krone teilweise aus dem Knochen hervor."

Luniatschek (1906) unterscheidet zwischen Retention und Dentitio tarda.

Mit ihm stimmt Adloff überein, der sagt: „Retention liegt vor, solange ein Zahn im Kiefer eingeschlossen bleibt, bricht er aber später noch spontan an richtiger Stelle durch, so kann nur ein verspäteter Zahndurchbruch angenommen werden."

Klein (1915) bezeichnet nur die Zähne als retiniert, „deren Wurzelwachstum abgeschlossen ist."

Der Zusatz von Klein ist meines Erachtens nicht geeignet, in die Definition aufgenommen zu werden, vielmehr würde ich mit Kramer (1932) etwa folgende Definition abgeben: „Unter Zahnretention versteht man das Zurückbleiben eines oder mehrerer Zähne, überzähliger Zähne oder zahnähnlicher Gebilde im Kiefer über die normale Durchbruchszeit hinaus."

Die Zahnretention in ihrer Bedeutung für die Klinik deutlich herauszustellen, ist meine Aufgabe.

Der eigentlichen Behandlung der Frage sollen einige Bemerkungen über Vorkommen und Aetiologie der Zahnretention vorausgeschickt werden.

2. Vorkommen.

Unter den Zahnanomalien nimmt die Zahnretention, was die Häufigkeit ihres Vorkommens anbetrifft, eine vorherrschende Stellung ein. Retention kann bei jedem Zahn beobachtet werden.

Nach einer auf 83 Fälle sich erstreckenden Zusammenstellung von Luniatschek (1906, Tabelle I) verteilt sich die Retention auf folgende Zähne:

Tabelle I.

Bez. d. Zahnes	Oberkiefer	Unterkiefer	Summe
Incisivus I	11	3	14
Incisivus II	3	4	7
Caninus	39	3	42
Biscuspidatis I	1	1	2
Biscuspidatis II	1	3	4
Molaris I	1	2	3
Molaris II	1	1	2
Molaris III	1	5	6
Gesamtzahl:	58	25	83

Danach wird Retention am häufigsten bei den oberen Eckzähnen, dann bei den unteren Weisheitszähnen beobachtet; sie betrifft ferner mehr als doppelt so oft die Zähne des Oberkiefers als die des Unterkiefers.

Diese Tatsache war schon Wedl (1870) bekannt.

Meine eigenen Untersuchungen bei der Durchsicht der Röntgenfilme der zahnärztlichen Poliklinik in Marburg auf Zahnretention (1930—1933) bestätigen diese Erfahrungen. Das Alter der Patienten lag in den meisten Fällen zwischen 20—50 Jahren. In Tabelle II sind die Ergebnisse meiner Untersuchungen zusammengestellt:

Tabelle II

Bez. d. Zahnes	Oberkiefer	Unterkiefer	Summe
Incisivus I	8	1	9
Incisivus II	6	2	8
Caninus	55	9	64
Praemol. I	2	3	5
Praemol. II	6	6	12
Molaris I	1	—	1
Molaris II	—	2	2
Molaris III	7	10	17
Gesamtzahl:	85	33	118

Außer den Eckzähnen und Weisheitszähnen werden die unteren 2 Praemolaren und die oberen mittleren Schneidezähne als am nächsthäufigsten retiniert angegeben.

Schindler (1920) machte auf die häufigere linksseitige Retention des unteren Weisheitszahnes aufmerksam. Den Grund dafür sieht Schindler in der unsymmetrischen Entwicklung der beiden Unterkieferhälften.

Eine Retention sämtlicher unterer Schneidezähne, wie sie Scheff beschreibt, gehört zu den größten Seltenheiten.

Sehr selten sind ferner auch die 1. und 2. Molaren retiniert. Bünte-Moral, Fischer, Luniatschek, Schaefer, Weil berichten von retinierten oberen 1. und 2. Molaren. Veröffentlichungen über retinierte untere 1. und 2. Molaren finden wir bei Luniatschek, Lukomsky, Nies, Stoppany, Szepelski, Weißblatt, Wendler und Williger.

Einen interessanten Fall, bei dem der retinierte 2. Molar unter einem Weisheitszahn gelegen war, hat Fliege (1929) ausführlicher beschrieben.

Auch im Milchzahngebiß kommt Retention allerdings weniger häufig als im bleibenden Gebiß vor. Adloff, Pfaff und Scheff stellen die Retention von Milchzähnen ganz in Abrede. Dabei darf jedoch nicht vergessen werden, daß die Retention von Milchzähnen viel schwieriger zu diagnostizieren ist, als die von bleibenden Zähnen (Joung).

Über Milchzahnretention berichten: Berten, Bloch-Jörgensen, Brunsmann, Carabelli, Consius, Gornouec und Goldschlager, Goltz, Grandi, Holländer, Kotanyi, Laurent, Ramorino, Sauer, Salters, Treuenfels, Widdowsen, und Zilkens.

Im zahnärztlichen Institut Marburg kamen in den letzten Jahren ebenfalls 2 Fälle von Milchzahnretention zur Beobachtung, die im Auftrage von Fliege Weckerle (1933) veröffentlicht hat.

Im ersten Fall handelt es sich um einen 13jährigen Jungen, bei dem im rechten Unterkiefer neben dem retinierten 1. Praemolaren der 1. Milchmolar retiniert ist.

Im zweiten Fall finden wir bei einer 26 Jahre alten Patientin ebenfalls im rechten Unterkiefer den 2. Milchmolaren tief retiniert.

Auch Retention von mehreren Zähnen desselben Gebisses wurde beobachtet; es wird dann von multipler Zahnretention gesprochen. Berten, Hesse, Kallhardt, Nirenberg, Peter, Riesenfeld, Zuckerkandl und viele andere haben hierüber berichtet. Schon allein durch die Anzahl dieser Veröffentlichungen sind die Ansicht von Baume und Virchow (1887), die die multiple Zahnretention ablehnen, widerlegt.

Bei den retinierten Zähnen handelt es sich in der Regel um völlig ausgebildete Zähne, mitunter können aber auch Zahnmißbildungen wie Zapfenzähne, Tütenzähne und zapfenähnliche Gebilde retiniert sein.

Ab und zu wird auch Retention von überzähligen Zähnen angetroffen. (Berten, Kersting, Mayrhofer).

3. Aetiologie.

Die Ursachen der Zahnretention sind bis heute noch nicht genügend erforscht. Am eingehendsten haben sich mit dem Problem der Retentionsursachen Scheff und Luniatschek befaßt. Beide haben ausführliche Schemata zusammengestellt; sie sind aber meines Erachtens zu umfangreich. Eine kürzere, aber nicht weniger genaue Einteilung des Stoffes trifft Klein. Nach Klein kommt die Retention der Zähne zustande durch:

I. Abnormität der Zahnlage.
II. Inkongruenz des Kieferwachstums und der Zahnentwicklung.
   a) Durch äußere Eingriffe. (Extraktion, Trauma, osteomyelitische Prozesse.)
   b) Konstitutionsanomalien.

Zu Punkt 1 ist nicht viel zu erwähnen, denn es ist einleuchtend, daß abnorme Formen der Wurzeln, wie Verdickungen oder starke Krümmungen der Wurzelspitzen, ferner Mißbildungen der Zähne, wie Zwillingsbildung, Schmelztropfen (vergl. Sachse) und Verwachsungen von Wurzeln oder Zähnen, den Durchbruch verhindern können.

Die Inkongruenz zwischen Kieferwachstum und Zahnentwicklung ist als ursächlicher Faktor ohne weiteres denkbar.

Trauma als Aetiologie zeigt Meyer (1924) an folgendem Beispiel:

Ein 6jähriges Kind erlitt ein Trauma (Sturz) des Oberkiefers mit Ausfall de oberen Milchschneidezähne. Als Folge stellte sich Retention vo 3 2 1 | ein. Das Trauma hatte Einfluß auf den Anbau und die Gestaltung der Partien der einzelnen Keime, die in ihrem Aufbau noch nicht vollendet waren. Deshalb waren in diesem Fall die Kronen der retinierten Zähne wohl ausgebildet, während die Wurzeln in ihrem Wachstum sehr zurückgeblieben waren. So fehlte die Wurzel von 1 | völlig, die von 2 | zeigte nur einen kümmerlichen Ansatz, und die von 3 | hatte nur Kronenlänge, wo sie bei natürlichem Wachstum die doppelte Länge hat.

Den Hauptnachdruck der Retentionsursachen legt Klein wie Bauer, Radach, Sicher, Tandler, Turgel u. a. auf die konstitutionelle Komponente. Hierher gehören die Beziehungen der Retention zur Vererbung, Rachitis, Lues congenita und den Störungen der inneren Sekretion.

Wie einflußreich in der Tat Vererbung und Rachitis auf die Ursachen der Kiefer- und Zahnanomalien sind, zeigt der

von Weil (1922) bekannt gegebene Fall: Es handelt sich um eine 7köpfige Familie, in der die 5 Kinder starke Anomalien an den Zähnen und Kiefern aufwiesen, die offenbar durch den Vater weitervererbt waren.

Der Vater, 50 Jahre alt, kränklich, Gebiß mangelhaft. Es sind retiniert:

5 3 2	3 4 5 6
3 2	1 2 3 4

Bei der Mutter liegt keine Retention vor. Die Kinder leiden alle an Rachitis und haben im einzelnen mehrere Zähne retiniert.

1. Tochter, 21 Jahre, retiniert sind:

V 5 3 2 1	I IV 1 2 3 4 7 8
5 3 2 1	1 2 3 4

2. Tochter, 18 Jahre, retiniert sind:

V IV III II I 5 4 3 2 1	I II IV 1 2 3 5
4 3 2	1 2 3 4

3. Sohn, 18 Jahre, retiniert sind:

8 4 3 2 1	1 2 3
8 od. 7 4 2 1	1 2 3 4 5 II

4. Tochter, 13 Jahre, retiniert sind:

8 7 5 4 3 2 1	1 2 3 4 5 7
8 7 5 4 3 2 1	1 2 3 4 5 7

5. Sohn, 8 Jahre, retiniert sind:

7 5 4 3 2 1	1 2 3 4 5 7
7 5 4 3 2 1	1 2 3 4 5 7

Diese Fälle erlauben es ohne weiteres, der Vererbung und Rachitis die Hauptursache für die umfangreichen Retentionen zuzuschreiben. D e p e n d o r f behauptet zwar, daß die Rachitis in erster Linie den Entwicklungsprozeß der Zähne und die Schmelzbildung beeinträchtigt, und erst in zweiter Linie Zahnretention auslöse.

Über den Zusammenhang zwischen Zahnsystem und innerer Sekretion berichten: Arenson (1925), Kranz (1925), Karoly (1928), Kutschera (1928), Lindenthal (1928), Marks (1928), Mayrhofer (1928) Perthes, Hardgrove (1931).

Bereits 1867 äußert sich Saint Lager: „Schlechte Zahnbildung ist schon seit langer Zeit in allen Ländern, in denen man den Kropf antrifft, bemerkt worden."

Die bedeutendste Rolle bei der Zahnretention fällt der Thymusdrüse zu, deren Hypofunktion Abnormitäten im Zahndurchbruch bewirken kann. Dies haben Kranz und Klose experimentell nachgewiesen, die im Tierversuch nach Ausschaltung der Thymus Retention von Zähnen beobachteten.

Nach dem heutigen Stand der Forschung kann gesagt werden, daß Zahnretention, vor allem die Dyostosis cleidocranialis (multiple Zahnretention) auf endokrine Störungen zurückzuführen ist.

Einige Autoren z. B.: Becker, Walkhoff sehen in der Milchzahnkaries die Hauptursache der Retention von Zähnen.

Bei der Darlegung der geläufigsten Ursachen der Zahnretention blieben u. a. unerwähnt, die der Halbretention, die Beziehungen zum Kretinismus, zur Albers-Schömberg'schen Erkrankung, der sog. Marmorkrankheit, als über den Rahmen dieser Abhandlung hinausgehend.

Jedenfalls steht fest, daß keineswegs nur ein bestimmter Umstand oder überhaupt nur ein einziger Faktor an der Retention eines Zahnes die alleinige Schuld trägt. Einige ursächlichen Faktoren sind uns bekannt, aber bei weitem noch nicht alle!

B. Klinische Bedeutung.

Bei der röntgenologischen Untersuchung des Gebisses wird Zahnretention häufig als Nebenbefund erhoben. Die retinierten Zähne liegen in der Mehrzahl der Fälle vollständig reaktionslos im Kiefer, in manchen Fällen aber verursachen sie verschiedene klinische Erscheinungen, die im Folgenden näher dargelegt werden sollen.

1. Anomalien und Verdrängungserscheinungen benachbarter Zähne durch retinierte Zähne:

Das Bestehen einer Zahnlücke im sonst normalen Gebiß läßt die Vermutung eines retinierten Zahns dann zu, wenn eine Extraktion verneint wird. Dieser Verdacht kann durch Palpation, besonders aber durch das Röntgenbild bestätigt werden.

In anderen Fällen wiesen Störungen in der Artikulation auf retinierte Zähne hin. Und zwar beeinflussen retinierte Zähne nicht nur schon durchgebrochene, sondern auch noch im Durch-

bruch befindliche Zähne in ihrer Stellung im Kiefer. Durch den Druck, den die retinierten Zähne auf die Wurzeln ihrer Nachbarn ausüben, rufen sie Schrägstellung, Kippung oder Drehung der Nachbarzähne und damit auffallende Störungen in der Okklusion hervor.

Eine recht häufige Erscheinung im Oberkiefer ist ein Zwischenraum zwischen mittlerem und seitlichem Schneidezahn oder die Drehung des seitlichen Schneidezahns um seine Achse durch den Druck des retinierten Eckzahnes auf dessen Wurzel.

Klinisch ist meist eine geringe Perkussionsempfindlichkeit der betreffenden Zähne vorhanden, bisweilen leichte, ziehende Schmerzen, die auf die durch den Druck des andrängenden impaktierten Zahnes hervorgerufene periodontale Reizung zurückzuführen sind. Bleiben Regulierungen in der Front bei Jugendlichen ohne Erfolg, so trägt oft ein retinierter Zahn hieran die Schuld.

2. Wurzelresorption an Nachbarzähnen durch retinierte Zähne:

Ernster sind die Erscheinungen zu beurteilen, wenn der andrängende, retinierte Zahn an den Wurzeln benachbarter Zähne Resorption hervorruft, deren ursächlicher Faktor das zwischen beiden Zähnen vorhandene, lebende Bindegewebe ist. Fälle hierüber sind von Brausewaldt, Davy, Fliege, Jung, Koch, Lantz, Loos, Pürsche, Schiefer u. a. beschrieben worden.

Einen sehr interssanten Fall von Zahnwurzelresorption durch einen retinierten Eckzahn hat Fliege (1933) veröffentlicht:

Es handelte sich um die 25jährige Patientin S. B., bei der im 15. Lebensjahr von einem Zahnarzt durch Röntgenaufnahme Retention von | 3 festgestellt wurde. Der obere, linke, seitliche Schneidezahn war immer etwas locker gewesen. In letzter Zeit — 10 Jahre nach der ersten Röntgenaufnahme — verursachte | 2 beim Abbeißen Schmerzen. Mit der Bitte um Anfertigung eines neuen Röntgenbildes begab sich die Patientin in Behandlung.

„Es wurde ein kräftig entwickeltes, sehr gut gepflegtes Gebiß festgestellt. Es fehlten sämtliche Weisheitszähne, im Oberkiefer links außerdem noch der Eckzahn, rechts lag Unterzahn des seitlichen Schneidezahns vor. | 2 von tütenförmiger Gestalt wies eine Lockerung IV. Grades nach dem klinischen Schema von Sachs-Neumann auf. Zwischen | 2 und | 4 bestand eine mäßig große Lücke.

Eine neue Röntgenaufnahme zeigte die Retention von | 3 und dessen schräge Verlagerung nach | 1, weiter einen deutlich erkennbaren Spalt in der Gegend des Zahnhalses von | 2. Wurzel von | 2 war völlig resorbiert, daher die hochgradige Lockerung.

Die Therapie bestand in der Entfernung von $\overline{|2}$ und Ausmeißelung von $\overline{|3}$. Von der vorgeschlagenen Replantation von $\overline{|3}$ mußte abgesehen werden, da der gesetzte Knochendefekt zu groß war. Wundverlauf normal, Nahtentfernung nach 5 Tagen.

Bei der zweiten Nachuntersuchung — 26 Tage nach dem Eingriff — wurde auf Grund eines zwischen $\overline{1|1}$ entstandenen Spaltes ein weiteres Röntgenbild angefertigt. Es brachte das überraschende Ergebnis umfangreicher Resorption der Wurzel von $\overline{|1}$. Hierdurch war die Wanderung dieses Zahnes und Lockerung eingetreten.

Mit Hilfe eines orthodontischen Apparates, der 1 Jahr lang getragen wurde, wurde $\overline{|1}$ an seine Nachbarn wieder herangezogen. Patientin wünschte die Erhaltung des Zahnes. — Die fehlenden $\overline{|2}$ und $\overline{|3}$ wurden durch eine Prothese ersetzt.

$\overline{|1}$ festigte sich wieder. Dieser Zustand war nach 4 Jahren derselbe. Eine Röntgenaufnahme zeigt starke Verkürzung der Wurzel von $\overline{|1}$ und deutliche Anlagerung von neuem Knochen an das Wurzeldentin, wodurch die Festigkeit bedingt sein muß.

Heute, nach 8 Jahren, steht der Zahn noch ziemlich fest im Kiefer, ja seine Festigkeit hat nach Angabe der Patientin sogar zugenommen.

Bemerkenswert für diesen Fall ist das relativ frühe Auftreten der Wurzelschädigung durch den retinierten Eckzahn. Nach 3jähriger Retention waren schon 2 Wurzeln resorbiert. Die Röntgenaufnahme bei der 15jährigen Patientin zeigte etwa die gleichen Verhältnisse wie das 10 Jahre später angefertigte Röntgenbild. —"

Auf Grund dieses Falles fordert F l i e g e aus prophylaktischen Gründen die Röntgenkontrolle des Gebisses beim Jugendlichen. Dieser Aufforderung muß zur Vermeidung von nachteiligen Folgen zugestimmt werden.

Häufig finden wir Resorptionen an den Wurzeln der 2. Molaren, hervorgerufen durch impaktierte Weisheitszähne. Derartige Resorptionsprozesse können bis zur Freilegung der Pulpa der Nachbarzähne fortschreiten. Die Folge davon ist eine Pulpitis, deren Diagnose, da der Zahn äußerlich intakt zu sein scheint, oft Schwierigkeiten bereitet.

Dies zeigt F l i e g e an folgendem Fall:

„Die 17jährige Patientin L. L. klagte über ziehende Schmerzen im Unterkiefer, die in die Gegend der Molaren verlegt wurden. Bei der Untersuchung des Mundes ergab sich folgender Befund:

Gebiß: lückenlos, kräftig, gut gepflegt, ohne besondere Erkrankungen. Die Weisheitszähne fehlen noch.

Mund- und Rachenschleimhaut o. B.

Hypoplasien: keine.

Zahnstein, Beläge: keine.

Biß: normal.

Zahnschema:

rechts	7	6	5	4	3	2	1	1	2	3	4	5	6	7	links
	7	6	5	4	3	2	1	1	2	3	4	5	6	7	

| 6 mit Amalgam gefüllt, die übrigen Zähne des linken Oberkiefers sind gesund und geben einen sonoren Perkussionsschall. | 6 nicht perkussionsempfindlich, reagiert nicht auf thermische Reize, desgl. | 7. Auch im linken Unterkiefer konnten Anhaltspunkte für die geklagten Beschwerden nicht gefunden werden.

Deshalb wurde zur Sicherung der Diagnose die Röntgenuntersuchung herangezogen. Sie erbrachte eine völlige Klärung: Die distale Wurzel von | 7 wies ausgedehnte Resorptionen auf, hervorgerufen durch den noch nicht durchgebrochenen und gegen die distale Wurzel von | 7 andrängenden Weisheitszahn. Die Beschwerden mußten somit von | 7 ausgehen.

Der Zahn wurde daher in örtlicher Betäubung entfernt. Er wies schon makroskopisch erkennbare Resorptionen auf (siehe Abbildung 1 im Anhang).

Nach der Entfernung des schuldigen Zahnes traten keine Beschwerden mehr auf.

Bei der Nachkontrolle des Falles, etwa 3 Monate nach erfolgter Extraktion, war die Lücke zwischen | 6 und | 8 vollkommen geschlossen. | 8 war an die Stelle des entfernten | 7 gerückt. Bemerkenswert an dem Fall ist das relativ frühe Auftreten der Wurzelschädigung durch den retinierten Zahn, denn die distale Wurzel von | 7 war bereits z. Zt. des zu erwartenden Durchbruchs des retinierten | 8 resorbiert."

3. Entzündungserscheinungen:

Die Entzündung des Perikoronarraumes mit nachfolgender Abszeßbildung zählt zu den häufigsten pathologischen Folgeerscheinungen retinierter Zähne. In den meisten Fällen wird der Entzündungsprozeß von einem kariösen benachbarten Zahn auf den Perikoronarraum übertragen. Der Perikonorarraum — nach Robinsohn das die Krone retinierter Zähne umgebende Bindegewebe — ist während der Entzündung vergrößert und gegen seine Umgebung undeutlich abgegrenzt. Der Weg, auf dem die Infektion erfolgt, ist nicht in jedem Falle nachweisbar. In der Regel geht die Infektion von infizierten Wurzelkanälen oder apikalen Granulomen benachbarter Zähne aus. Tritt bei fortschreitender Altersatrophie des Alveolarknochens der retinierte Zahn ganz allmählich unter die Schleimhaut, so ist, wenn der Patient eine Prothese trägt, die

Möglichkeit der Bildung eines Druckgeschwürs gegeben, von dem aus gleichfalls die Infektionserreger zu einer Vereiterung des Perikoronarraumes führen können. Abszesse infolge Zahnretention teilen Jessop, Mayrhofer, Partsch, Peter, Riesenfeld u. a. mit.

Die auf eitriger Infektion beruhenden Folgekrankheiten der Zahnretention sind praktisch besonders wichtig.

Ein von Glas demonstrierter Fall ist besonders bedeutungsvoll. Der Patient litt während eines vollen Jahres an übelriechendem Aufstoßen und Erbrechen. Nach längerer Beobachtung konnten bei der rhinoskopischen Untersuchung unter der unteren Nasenmuschel häufig zersetzte, übelriechende Massen festgestellt werden, nach deren Ausräumung ein Rhinolith entdeckt wurde, der sich schließlich als Eckzahn entpuppte. Die Beschwerden verschwanden nach der Behandlung.

Riha wies die Infektion des Perikoronarraumes ausgehend von einem Resorptionsherd an der Wurzel eines persistierenden Milchzahnes nach.

Je nach der Lage des Abszesses stellen sich durch Übergreifen auf die weitere Umgebung sowohl verschiedene Beschwerden, wie auch verschiedene Komplikationen ein, z. B. Phlegmonen, ödematöse Durchtränkung, Ostitis, Osteomyelitis u. a.

Bei Frontzähnen greift der Abszess oft auf die Nasenhöhle über, wie Fälle von Hacker, Loos, Mayrhofer zeigen.

Über Antrumempyeme, hervorgerufen durch retinierte Zähne berichten Bünte-Moral, Levy und viele andere.

Chronische Kiefereiterungen, unterhalten durch einen retinierten Zahn teilen mit: Form, Fryd, Glas, Loos, Mayrhofer u. a.

Osteomyelitis als Folge von Zahnretention beobachteten Balogh, Weißblatt u. a.

Jörgensen-Wohner berichten über phlegmonöse Infektion durch retinierte Zähne.

Im Unterkiefer führen impaktierte Weisheitszähne oft zu Erkrankungen, die unter dem Begriff der „Dentitio difficilis" zusammengefaßt werden; verbunden meist mit Kieferklemme, der Gefahr der Phlegmone, der Ostitis, der Osteomyelitis und dem Auftreten der äußeren Hautfistel. (Eiselsberg, Lartschneider und Nodine).

Neben den Infektionsmöglichkeiten von außen kann auch auf haematogenem Wege Infektion erfolgen. Die Infektion des Perikoronarraumes erfordert in jedem Falle schleunige Entfernung des schuldigen, retinierten Zahnes.

Bei eitrigen Kiefererkrankungen unklarer Ätiologie sollte deshalb immer an die Möglichkeit des Zusammenhanges mit retinierten Zähnen gedacht werden.

Die Entzündungserscheinungen bei retinierten Zähnen können auch harmloser in Erscheinung treten. Und zwar dann, wenn sich der Entzündungsherd einen Abflußweg nach außen in Form einer Fistel gebahnt hat. Es entsteht ein Fistelgang, in dessen Tiefe der Zahn mit einer Sonde gefühlt werden kann.

Aus der umfangreichen Literatur hierüber sollen nur einige Beispiele angeführt werden, in denen der Durchbruch der Fistel nicht wie gewöhnlich nach der Mundhöhle erfolgt ist, sondern andere Wege eingeschlagen hat. Wir finden von retinierten Zähnen ausgehende Fisteln:

Nach der Nase:
(Acquaviva, Hacker, Peter, Sicher).

Nach der Kieferhöhle:
(Rosenstein).

Nach der Wange:
(Hanmacher, Laurent).

Nach dem Kinn:
(Hammer, Koenig).

Nach der Lippe:
(Törner).

Nach dem Hals:
(Weißblatt).

Bei bestehender Fistelbildung und gesunden Nachbarzähnen wird uns gelegentlich eine Röntgenaufnahme auf einen retinierten Zahn als Ursache der Fistel hinweisen.

4. Kieferbruch und Zahnretention:

Besondere Bedeutung erlangen retinierte Zähne bei traumatischen Einwirkungen auf die Kiefer. Retinierte Zähne bedingen vor allem im Unterkiefer oft durch ihre Lage eine Schwächung des Knochens und führen bei Gewalteinwirkungen zur Fraktur. Durch das Trauma kann die Pulpa des retinierten Zahnes absterben und eine Gangrän die Folge sein. Diese Gangrän unterhält dauernd eine Infektion, die die Heilung unmöglich macht, wenn der retinierte Zahn im Bruchspalt liegt. Der retinierte Zahn wirkt nach erfolgter Infektion wie ein Sequester und verhindert dadurch die Vereinigung der Bruchstücke.

Großkopf zeigt dies an einem Unterkieferbruch, bei dem ein retinierter Zahn ein Heilungshindernis bildete, zur Eiterung, Fistelbildung und trotz seiner Entfernung zur Pseudarthrose führte.

Thoma weist auf Kieferbruchgefahr bei Entfernung verlagerter unterer Weisheitszähne hin. Die Gefahr der Kieferfraktur besteht nicht allein bei der Entfernung impaktierter unterer Weisheitszähne, sondern der Entfernung jedes retinierten Zahnes überhaupt; zweckmäßig wird, wenn eine Fraktur zu erwarten ist, eine Kieferbruchschiene bereitgehalten.

Weiterhin können die von unteren Weisheitszähnen gelegentlich ausgehenden Follikularzysten den aufsteigenden Ast derart aufblähen, daß nur noch eine schmale Knochenspange übrig bleibt und so die Gefahr der Spontanfraktur besteht.

Kieferbruch infolge von retinierten Zähnen gilt vorwiegend für den Unterkiefer, aber auch im Oberkiefer ist eine Fraktur des Alveolarfortsatzes nicht ausgeschlossen.

5. Prothese und retinierter Zahn:

Die Literatur verzeichnet eine Anzahl von Fällen, in denen der Durchbruch retinierter Zähne erst in recht hohem Alter erfolgte. (Brunsmann, Carre, Gourc, Lazarus, Rempe, Scheff, Usanowya, Weil, Witzel).

Ich pflichte der Ansicht von Loos bei, der den Durchbruch retinierter Zähne in hohem Alter der fortschreitenden Altersatrophie der Alveolarknochen zuschreibt. Der von einer Prothese ausgeübte Reiz kann Mitschuld an dem späten Durchbruch eines bisher retiniert gewesenen Zahnes haben. Solche retinierten Zähne, die jahrzehntelang reaktionslos im Kiefer gelegen haben und plötzlich anfangen durchzubrechen, können sich sehr unangenehm bemerkbar machen, dadurch, daß sie selbst festsitzende Prothesen zum „Schaukeln" bringen. Auf ein durch das Tragen einer Prothese entstehendes Druckgeschwür bei vorhandener Zahnretention und seiner Folgen habe ich schon früher hingewiesen. Hesse berichtet, daß in einem Fall eine festsitzende Goldbrücke die fehlenden 2| und 3| ersetzte, in drei Jahren zwei Mal durch einen retinierten Eckzahn abgehoben worden war. Das Röntgenbild zeigte diesen retinierten Zahn deutlich, der durch seinen Druck gegen die Wurzel des seitlichen Schneidezahnes diesen bereits über den mittleren Schneidezahn geschoben hatte. Ähnliche Fälle teilen Hader, Jenkins, Niemeyer, Salters u. a. mit.

Für die Praxis kann aber gesagt werden, daß es immerhin ratsam ist, vor Herstellung einer Prothese die Kiefer röntgenologisch zu untersuchen.

6. Follikularzysten:

Zystische Degenerationen des Zahnsäckchens eines retinierten Zahnkeimes sind ebenfalls keine seltenen Erscheinungen.

Zysten, ausgehend von retinierten Zähnen beschrieben: Bar-

dach, Bauer, Becker, Collemann, Dependorf, Dupuytren, Eiselsberg, Field, Hammer, Klein, Levy, Loos, Luniatschek, Magitot, Mancewisz, Partsch, Posner, Talley, Tanzer, Sprenger, Williger u. a.

Ob die Zahnretention das Primäre ist, und die zystische Entartung das Sekundäre, läßt sich in vielen Fällen nicht entscheiden. Williger operierte bei einer Patientin eine vom rechten unteren Weisheitszahn ausgehende Follikularzyste. Der linke untere Weisheitszahn war ebenfalls retiniert, eine Zystenbildung lag zu dieser Zeit noch nicht vor. Zwei Jahre später wurde auch an diesem Weisheitszahn eine Follikularcyste festgestellt. Dieser Fall zeigt deutlich, daß hier die Zystenbildung das sekundäre war, die Zahnretention dagegen das primäre.

Die Gründe, die zur Bildung von Follikularzysten führen, sind noch unbekannt. Vor allem ist die individuelle Disposition zu berücksichtigen. Als Gelegenheitsursache kommt wohl das Trauma in Betracht (Klein).

Eine zusammenfassende Darstellung über zahntragende Kieferzysten besitzen wir von Salters, der folgenden Standpunkt vertritt: „Die zahntragenden Zysten in den Kiefern entstehen stets durch falsche Lagerung von Zahnkeimen."

Die follikulären Zysten sind in allen Teilen des Kiefers anzutreffen, im Oberkiefer am harten Gaumen, im Antrum, im Processus frontalis, ja sogar bis in die Orbita hinein, im Unterkiefer mit Vorliebe am Angulus mandibulae und im Ramus ascendens. Zysten, die den ganzen aufsteigenden Ast in einen Hohlraum verwandelt hatten, beschrieben: Kosteka, Partsch und Spanier.

Unbemerkt, da sie keine Schmerzen verursachen, vermögen die follikulären Zysten im Innern der Kiefer jahrelang zu wachsen, treiben mit zunehmender Größe den Knochen auf und verdünnen diesen so weit, daß er nur noch aus einer dünnen Schale besteht (Pergamentknittern).

Die von den unteren Weisheitszähnen ausgehenden Follikularzysten können leicht infiziert werden und können dadurch schwere Komplikationen bedingen. Die Gefahr der Spontanfraktur im Unterkiefer infolge von Follikularzysten wurde schon weiter oben besprochen.

Neuralgiforme Beschwerden können durch den Druck des Zysteninhaltes auf die sensiblen Äste des Trigeminus auftreten. (Tanzer).

Peter und Sicher beschreiben eine Follikularzyste, die durch ihre Größe eine Nasenstenose herbeiführte. — Becker berichtet von einer zystischen Entartung beim linken oberen Eck-

zahn, durch die fast der ganze Zwischenkiefer zerstört war, wodurch die 4 gesunden Schneidezähne verloren gingen.

Durch Perforation ins Antrum Highmori oder in die Nase können Antrumempyeme vorgetäuscht werden, wenn der Zysteninhalt eitrig infiziert ist. Bei Tumorbildung im Bereich der Kiefer und gleichzeitigem Fehlen eines Zahnes besteht immer Verdacht auf eine Follikularzyste. Bestätigt sich der Verdacht, so ist — wie obige Fälle deutlich beweisen — operatives Eingreifen unbedingt erforderlich!

7. Tumoren:

Als ziemlich gesichert gilt heute, daß Neubildungen von retinierten Zähnen ausgehen können. Lindenbaum führt diese Neubildungen auf einen formativen Reiz zurück, den die retinierten Zähne auf das umliegende Gewebe ausüben, vorausgesetzt, daß Disposition dazu vorhanden ist.

Auf die gutartigen Geschwülste, die mit retinierten Zähnen in Verbindung stehen, will ich nur kurz eingehen. Im Schrifttum finden sich eine ganze Reihe von Fällen veröffentlicht, in denen retinierte Zähne zur Odontombildung Veranlassung gegeben haben (Apfelstaedt, Berten, Duka, Elsner, Jonas, Knoche, Metnitz, Peckert, Sachse, Sutton, Wegemann u. a.). Im Falle von Fochet (zit. n. Salters) hatte ein Odontom ein Carzinom vorgetäuscht. Bei der Operation entdeckte man die retinierten 2. und 3. Molaren. — Lindenbaum teilt einen Fall von Myxofibrom mit Retention von $\overline{3\,2\,1}|$ mit. — Weißblatt beobachtete zwei Blastome und ein Medullarosteom bei retinierten Zähnen.

Die Entstehung maligner Neubildungen auf Grund retinierter Zähne kann jederzeit erfolgen.

Hauer und Pichler berichten Fälle über Sarkome und Carzinome, die sie in Zusammenhang mit retinierten Zähnen brachten.

Über das Auftreten des äußerst seltenen Psammo-Carzinoms im Bereich eines retinierten oberen Weisheitszahnes liefert Heinz (1932) einen interessanten Beitrag.

Zwei ganz ähnlich gelagerte Fälle, die im Zahnärztlichen Universitäts-Institut Marburg dicht hintereinander zur Beobachtung kamen und die ebenfalls in Zusammenhang mit retinierten Zähnen gebracht werden müssen, sollen hier ausführlicher beschrieben werden.

Fall I.

W. D. männlich, 35 Jahre alt, hat mit Ausnahme einer Schußverletzung im Krieg am r. Fuß und am r. Arm keine Krankheit durchgemacht.

Vor einem Jahr stellten sich leichte Beschwerden beim Kauen im lk.

Unterkiefer ein. Ungefähr 3 Monate darauf begab sich W. D. deshalb in Behandlung eines Zahnarztes, der die Anfertigung einer Röntgenaufnahme veranlaßte. Hierauf Aufnahme des Patienten im Krankenhaus und Operation am lk. Unterkiefer. Kurz nach der Operation Entlassung aus dem Krankenhaus und Beobachtung durch seinen Zahnarzt. Etwa ½ Jahr nach der Operation stellte sich eine starke, schmerzhafte Schwellung an der Stelle der Operation ein. Der Pat. machte Spülungen mit heißer Kamille, worauf sich im lk. Unterkiefer Eiter entleerte. Hierauf Überweisung an das Zahnärztliche Universitäts-Institut Marburg wegen Rezidivs des „malignen Tumors" („Cylindrom"?)

Status praesens: Pat. mittelgroß, macht einen kranken Eindruck. Sichtbare Schleimhäute mäßig durchblutet. Linke Wangengegend fällt durch eine hühnereigroße Auftreibung in der Gegend des Unterkiefers auf. — Bei der Untersuchung der Mundhöhle ergab sich folgender Befund:

Lückengebiß.
Mund- und Rachenschleimhaut o. B.
Zahnstein.
Links regionäre Lymphdrüsenschwellung.
Links untere Wangengegend bretthart.

Zahnschema:

rechts	×		×								×					×	links
	8	7	6	5	4	3	2	1	1	2	3	4	5	6	7	8	
	8	7	6	5	4	3	2	1	1	2	3	4	5	6	7	8	
	×		×						1					×	×	×	

× = fehlt.

Im linken Unterkiefer fehlen $\overline{|6\ 7\ 8.}$ $\overline{|5}$ ist nach mesial gekippt. Der linke untere Alveolarkamm hinter $\overline{|5}$ ist stark aufgetrieben und zeigt an der Seite eine Vertiefung, aus der sich Eiter entleert. Starke Foetor ex ore. Der linke Unterkieferast ist auf Druck empfindlich.

Das Röntgenbild (siehe Abb. 2 im Anhang) zeigt vor dem Angulus des linken Unterkiefers einen retinierten 2. Molaren und eine taubeneigroße Aufhellung, mit scharfer Umgrenzung; in der Aufhellung oberhalb der Krone eine kirschgroße Verdichtung. Im aufsteigenden Ast des linken Unterkiefers liegt der retinierte Weisheitszahn.

Bericht des Pathologischen Instituts der Universität Marburg
Direktor: Professor Dr. Versé.

„An den exstirpierten Gewebsstücken von dem Tumor am Unterkiefer des Pat. W. D. finden sich unter dem gingivalen Epithel, an einer Stelle direkt daran anstoßend, epitheliale Wucherungen von der Art des sog. Basalzellen-Carcinoms, die teilweise größere Komplexe bilden und weit in die Tiefe reichen, teilweise aber auch in ausgedehnter Weise verkalkt sind, wobei die Kalkkugeln stellenweise zusammengebacken oder auch größere Kalkplatten entstanden sind. Teilweise liegen die Kalkkugeln auch in einem lockeren, entzündlich infiltrierten Bindegewebe, ohne daß noch epitheliale Einlagerungen nachweisbar sind. In der Tiefe der Stücke findet sich dann eine stärkere Granulationsgewebsbildung mit entzündlich lymphocytäre[r] [I]nfiltration und starker Hyperämie, hier offenbar eine Höhle umgre[n]end. An anderen Schnitten ist es an der schon vorher erwähnten Stelle zum Durchbruch des gingivalen Epithellagers gekommen; die Kalkmassen dringen direkt bis hier vorne vor. Nach dem histologischen Befund ist der Tumor als Psammo-Carcinom, ähnlich wie es in der Dissertation von Heinz beschrieben worden ist, anzusprechen."

Zweifellos hat der retinierte 2. untere Molar die Entstehung des Psammo-Carcinoms veranlaßt.

Fall II.

Der 19jährige Pat. G. K. gibt auf Befragen an: „Am Freitag, den 17. XI. hatte ich im rechten Unterkiefer arge Schmerzen, die ich nicht näher beschreiben kann. Meine rechte Backe war außerdem stark angeschwollen. Ich suchte daher die Klinik auf. Nach einer kurzen Bestrahlung wurde ich wieder entlassen und auf Montag, den 20. XI. wieder bestellt. Am Dienstag, den 21. XI. ließen die Schmerzen plötzlich nach und jetzt verspüre ich nichts mehr."

Status praesens: Pat. mittelgroß, in gutem Ernährungszustand, von gesunder Haut- und Gesichtsfarbe.

Die Untersuchung des Mundes brachte folgenden Befund:
Gebiß: kräftig, gut gepflegt.
Mund- und Rachenschleimhaut o. B.
Kein Zahnsteinansatz.
Biß: normal.
Trema zwischen 1 | 1.

Anomalie der Stellung bei | 5. (Steht außerhalb der Zahnreihe und ist nach buccal durchgebrochen).

Zahnschema:

rechts	×															×	links
	8	7	6	5	4	3	2	1	1	2	3	4	5	6	7	8	
	8	7	6	5	4	3	2	1	1	2	3	4	5	6	7	8	
	×	i. D.											×			i. D.	

× = fehlt; i. D. = im Durchbruch.

Im rechten Unterkiefer ist $\overline{7}$ | halb retiniert. Distal von $\overline{7}$ | fühlen wir unter der Schleimhaut eine eigentümliche, brettharte Vorwölbung.

Das Röntgenbild (siehe Abb. 3 im Anhang) zeigt distal von $\overline{7}$ | eine Verschattung, die scharf umgrenzt ist und über die Kauebene hinausragt. Im aufsteigenden Ast distal des Schattens ist der retinierte Weisheitszahn, der wagerecht mit nach mesial gerichteter Krone liegt, zu sehen.

Da der Patient, trotz wiederholter Aufforderungen, nicht mehr zur Behandlung kam, konnte leider die histologische Untersuchung der Neubildung nicht vorgenommen werden.

Beide Fälle weisen eine taubeneigroße, derbe Geschwulst auf, die z. Zt. der Behandlung schmerzhafte Reaktionen und Schwellung der betreffenden Gesichtspartie zeigten.

In Fall I ist die Diagnose Psammo-Carcinom, ausgehend vom retinierten unteren 2. lk. Molaren durch histologische Untersuchungen gesichert worden.

Bei Fall II, bei dem keine Probeexzision erfolgte, dürfte es sich auf Grund der Ähnlichkeit der klinischen Erscheinungen mit Fall I ebenfalls um ein Psammo-Carcinom, ausgehend vom retinierten unteren rechten Weisheitszahn handeln.

Unter Psammo-Carcinom ist eine carcinomatöse Wucherung mit zur Bildung sandiger Körner führender Kalkablagerungen innerhalb der epithelialen Wucherungen zu verstehen. Psammo-Carcinome kommen äußerst selten vor und wurden beobachtet an: Ovarien, dem Uterus, der Mamma, der Haut und Niere.

In histogenetischer Hinsicht sind die Psammo-Carcinome den

Adamantinomen verwandt, der häufigsten Tumorbildung im Bereich der Kiefer, die oft ihre Entstehung auf impaktierte Weisheitszähne zurückführen können.

Es ist anzunehmen, daß in unseren zwei Fällen die Tumoren sich schon frühzeitig gebildet und sich ganz langsam entwickelt haben, und daß dann spontan heftige klinische Erscheinungen eingetreten sind. Infolge ihrer auf den Röntgenbildern nachweisbaren scharfen Begrenzung und ihres meist nicht infiltrierenden Wachstums, sowie der geringen Neigung zur Metastasenbildung, sind solche Psammo-Carcinome relativ gutartig.

Das Auftreten von Psammo-Carcinomen am Kiefer ist eine ganz außergewöhnlich seltene Erscheinung. Bei der Durchsicht der Literatur fand sich nur ein einziger Fall, der zu unseren beiden Fällen in naher Beziehung steht, und den H e i n z (1932) in seiner Dissertation beschrieb.

8. E r k r a n k u n g e n i m Z u s a m m e n h a n g m i t r e t i n i e r t e n Z ä h n e n:

Vielfach werden Erkrankungen auf retinierte Zähne zurückgeführt.

R o l l e r stellte bei einer an Iritis leidenden Frau einen impaktierten Weisheitszahn fest, nach dessen Entfernung die krankhaften Erscheinungen verschwanden. — H o w a r d berichtet Fälle von Iritis bei Zahnretention mit anschließender Erblindung. — P a r i n a u d, Z i e n, G r ü n w a l d beschreiben den Verlust eines Augapfels infolge Eckzahnretention.

L y o n s beobachtete, daß nach Extraktion von retinierten Weisheitszähnen eine bestehende Struma verschwand.

B u c h a n a n behandelte einen Kranken mit Rheumatismus und konnte ihn nach Entfernung der oberen und unteren retinierten Weisheitszähne von seinem Leiden befreien.

Daß retinierte Zähne häufig hartnäckige, neuralgiforme Beschwerden auslösen, ist in der Literatur allgemein anerkannt. Sie können bedingt sein:

1. durch direkten Druck des retinierten Zahnes auf den Nervenstamm.
   Am häufigsten trifft diese Erklärung bei unteren Molaren zu, die wegen ihres tiefen Sitzes oder ihrer falschen Achsenstellung einen kontinuierlichen Druck auf den Nervus mandibularis ausüben können. Die Impaktion des unteren Weisheitszahnes führte in einigen Fällen direkt zur Degeneration des Nervus mandibularis. (B a l o g h).
2. Durch Druck auf das Polster des Wurzelloches eines Nachbarzahnes und Weiterleitung der Reizung der dentalen Nervenfasern auf den Trigeminus.

3. Durch Resorption des retinierten Zahnes an den Nachbarzähnen, die Pulpitis zur Folge haben und dadurch Neuralgie vortäuschen können.
4. Durch Resorption und Kariesbildung an den retinierten Zähnen selbst, die in diesen zur Pulpitis führen und so ebenfalls neuralgische Schmerzen auslösen können.
5. Durch Fistelbildung bei retinierten Zähnen, durch die, wie schon erwähnt, eine Pulpitis des retinierten Zahnes und auf diese Weise wieder neuralgiforme Beschwerden entstehen können.
6. Dadurch, daß die feinsten Nervenendigungen zwischen die Kalkpartikelchen, die sich nach den Untersuchungen von Ottolenguі und Cahn in den Pulpen retinierter Zähne bilden, gedrückt werden. So entsteht eine lokale Neuralgie, die auf das ganze Trigeminusgebiet ausstrahlen kann.
7. Durch Druck des flüssigen Inhalts einer Follikularcyste auf den Nervenstamm.

Die von retinierten Zähnen ausgehenden neuralgiformen Schmerzen treten in allen Abstufungen auf, vom einfachen Kopfweh bis zu Graden echter Neuralgie.

Im Trigeminusgebiet strahlen die Schmerzen sehr häufig nach Stirn, Schläfe und Ohr aus. Bei den verschiedenen retinierten Zähnen sind auch verschieden lokalisierte Schmerzen beobachtet worden, so strahlen z. B. von oberen retinierten Eckzähnen die Schmerzen in die Augen- und Nasengegend aus. — Stirn-Kopfschmerz kann sich bei retinierten oberen Schneidezähnen einstellen. (Cowan, Schmidt). — Bei unteren retinierten Weisheitszähnen wird häufig Occipitalschmerz angegeben. (Preiswerk).

Obere retinierte Weisheitszähne rufen im Gegensatz zu unteren Weisheitszähnen weniger entzündliche Veränderungen, als hauptsächlich neuralgiforme Beschwerden hervor. Der Grund hierfür ist die reichliche Versorgung der Gegend des Tuber maxillare mit Nerven. Die dichte Anlagerung der Nervi palatini posteriores macht es erklärlich, daß hier abnorm wirkender Druck besonders schmerzhaft empfunden wird. Zähne, die mehr nach lingual verlagert sind, verursachen mitunter heftige Zungenneuralgien. (Luniatschek).

Der ursprünglich lokalisierte Schmerz kann sich weiter peripherwärts verschieben und über das ganze Gesicht, den Hals, die Schultern, ja sogar bis in den Arm ausstrahlen. (Baume, Gemmel, Hohl).

Fälle von Trigeminusneuralgie im Zusammenhang mit Zahnretention teilen mit:
Acqaviva, Aison, Berger, Bernstein, Brammer, Cohen, Felizardo und Aguyao, Frank, Grandi,

Hesse, Jonas, Kallhardt, Kattenburg, Klein, Landsmann, Levy, Luniatschek, Lux, Partsch, Pinkus, Preiswerk, Salters, Schäfer, Schiefer, Schmidt, Treymann, Wallisch, Weisblatt, Williger.

Neuralgien, die durch Entfernung des Zahnes geheilt wurden, sind beobachtet worden von:
Cohen, Hesse, Klein, Kallhardt, Luniatschek, Partsch, Preiswerk, Salters, Treymann, Wallisch u. a.

Brammer teilt einen Fall von Neuralgie durch einen oberen retinierten Eckzahn mit. Nach Entfernung von | 3 wurden die Anfälle seltener, aber später stellte sich die Neuralgie in vollem Umfange wieder ein. Das spricht für eine bedeutende Schädigung im Bereich des Trigeminus, die selbst durch Beseitigung eines wichtigen, ursächlichen Faktors nicht mehr gutzumachen ist.

Weisblatt beobachtete Tränenhypersekretion, ausgehend von einem retinierten oberen Eckzahn. Nach Entfernung von $\overline{3|}$ hörte der Tränenfluß nicht auf. Dieses Beispiel beweist ebenfalls, daß der nicht rechtzeitig entfernte Zahn eine dauernde Störung auch nach seiner Entfernung nach sich ziehen kann.

Neuralgien, infolge Zahnretention, haben schon manchen Patienten das Leben lange Zeit hindurch verbittert, da die Ursache der Neuralgie nicht erkannt war. So berichtet Klein von einer durch Zahnretention verursachten Neuralgie, die 3 Jahre bestand. — Hermann beschrieb sogar eine durch 20 Jahre hindurch bestehende Neuralgie, deren Grund in einer Zahnretention lag.

Bei allen akuten oder chronischen Gesichtsneuralgien ist durch möglichst stereoskopische Röntgenaufnahmen festzustellen, ob retinierte Zähne als Ursache angesprochen werden können.

Außer Trigeminusneuralgien sind auch Fazialisneuralgien im Zusammenhang mit Zahnretention beobachtet worden. (Bialik, Colombet u. a.). — Williger bringt einen Fall von Temporalisneuralgie zu retinierten Zähnen in Beziehung.

Aison berichtet über eigne und fremde Erfahrungen, wonach Psychoneurosen zu retinierten Zähnen in Beziehung stehen und durch deren Entfernung geheilt werden können.

Upson stellte bei 58 Geisteskranken 32 Mal Zahnretention fest und folgerte daraus eine gewisse Abhängigkeit zwischen Geisteskrankheiten und Zahnretention. Derselbe Autor beobachtete unter 9 Fällen von Dementia praecox in 6 Fällen nach Entfernung der retinierten Zähne vollkommene Heilung, in 2 Fällen Besserung, in 1 Fall konnte Upson keinen Erfolg verzeichnen.

9. Pathologische Veränderungen an retinierten Zähnen:

Auf die pathologischen Veränderungen, die sich an retinierten Zähnen selbst abspielen, will ich nur ganz kurz hinweisen.

Gysi hat schon 1898 über Resorptionen an retinierten Zähnen berichtet. Ihm folgte 1905 Miller und Kallhardt, 1906 Luniatschek. 1909 gewann die Resorption an retinierten Zähnen mehr an Bedeutung durch Peckert und Williger, die erstmals die mikroskopische Untersuchung auf die resorbierten Stellen anwandten. Resorptionen an retinierten Zähnen treten hauptsächlich an der Krone der betr. Zähne auf, während die Wurzeln verschont bleiben.

Über die Resorptionsursachen an retinierten Zähnen sind verschiedene Theorien aufgestellt worden, auf die hier näher einzugehen zu weit führen würde.

Mit Resorptionserscheinungen bei Zahnretention beschäftigten sich: Bauer, Brammer, Bünte-Moral, Gysi, Kallhardt, Kantorowicz, Klein, Luniatschek, Miller, Nirenberg, Peckert, Williger.

Von dem Resorptionsgewebe können Infektionsprozesse ihren Ausgang nehmen, vielleicht, indem es auf dem Wege der Blutbahn infiziert wird (Williger).

Alle nicht intakten Stellen an retinierten Zähnen sind so lange als Resorption anzusprechen, wie nicht durch zweifelsfreie Feststellung einer Verbindung mit der Außenwelt Karies wahrscheinlich oder durch eine mikroskopische Untersuchung gefunden worden ist. (Schiefer).

Mit der Streitfrage, ob bei nicht intakten Stellen retinierter Zähne Karies oder Resorption vorliegt, beschäftigten sich Fischer, Gysi, Kallhardt, Luniatschek, Miller, Partsch, Peckert, Scheff, Williger u. a.

Tritt Karies an retinierten Zähnen auf, so wird der retinierte Zahn mit der Außenwelt in Verbindung stehen. Denn das Zustandekommen der Karies ohne Bakterien ist schwer denkbar.

Einwandfreie Karies an retinierten Zähnen wiesen nach: Lohmann, Mc , Lukomsky.

Heinicke wies darauf hin, daß die Pulpa retinierter Zähne häufig durch chronische Stoffwechselstörungen bindegewebig degeneriert und sekundär Dentinbildung erfolgen kann.

Die pathologischen Vorgänge an retinierten Zähnen können genau wie bei den übrigen Zähnen zu Erkrankungen des Zahnmarks führen. Durch die Schwierigkeit ihrer Diagnose führen sie oft zu Vortäuschungen anderer Krankheitsbilder.

10. Behandlung retinierter Zähne:

Für die Behandlung oder Nichtbehandlung hat Glahn eine

umfassende Aufstellung getroffen. Glahn gibt folgende Einteilung:

A. „Indikation dafür, den retinierten Zahn liegen zu lassen und nur eine passive Behandlung vorzunehmen:
   1. Wenn der Zahn keinen Anlaß zu einem pathologischen Zustand im Kiefer gegeben hat.
   2. Wenn die Zähne in der Region des retinierten Zahnes gesund sind.
   3. Wenn die Zahnreihe nicht unterbrochen ist.

B. Indikation für Totalexstirpation des Zahnes:
   1. Wenn der Zahn zu einem pathologischen Zustand im Kiefer Anlaß gegeben hat.
   2. Wenn die Zähne in der Region des retinierten Zahnes Anlaß zu Infektion gegeben haben.
   3. Wenn chirurgisch-orthodontische Behandlung unmöglich ist und eine Prothese im Defekt der Zahnreihe eingesetzt werden soll.

C. Indikation für Regulierung des Zahnes in Verbindung mit einem chrirurgischen Eingriff. (Orthodontisch-chirurgische Behandlung):
   1. Wenn die Zahnreihe unterbrochen oder asymmetrisch ist.
   2. Wenn man Platz für den retinierten Zahn schaffen kann.
   3. Wenn Patient die erforderlichen Voraussetzungen für eine solche Behandlung hat.
   4. Wenn die Lagerung des Zahnes derart ist, daß die Möglichkeit besteht, ihn an seinen Platz zu bringen.

D. Indikation für Transplantation:
   1. Wenn der Zahn wegen pathologischen Veränderungen in der Umgebung entfernt werden muß.
   2. Wenn in der Zahnreihe ein offener Platz vorhanden ist, um den Zahn einzusetzen.
   3. Wenn die Lagerung eines Zahnes eine Regulierung unmöglich macht."

Über die Indikation einer passiven Behandlung sind sich die verschiedenen Autoren durchaus nicht einig. Da die Möglichkeit der Entstehung einer malignen Neubildung bei jedem retinierten Zahn besteht, fordern Boennecken, Eiselsberg, Howard, Loos, Pichler, Pinkus, Rygge die Entfernung der retinierten Zähne in allen Fällen.

Ich teile den Standpunkt von Fliege, Form, Glahn, Hesse, Lindenbaum, Mayrhofer, Peter u. a., daß retinierte Zähne nur dann zu entfernen sind, wenn sie pathologische Veränderungen hervorrufen. Es wird auch nicht leicht sein, einen Patienten, der vielleicht 20 Jahre ohne Beschwerden und ohne sein Wissen einen retinierten Zahn trug, zu einer immerhin unangenehmen Operation zu bewegen, nur, weil der betreffende Zahn evtl. noch rebellisch werden könnte. Allerdings soll der Patient auf

das Vorhandensein des retinierten Zahnes und etwaigen davon ausgehenden Komplikationen aufmerksam gemacht werden, damit der retinierte Zahn schon bei den ersten Anzeichen einer pathologischen Entartung entfernt werden kann.

Wird jedoch bei einer größeren Operation am Kiefer, z. B. Oberkieferhöhleneröffnung oder Ausschälen einer Cyste, zufällig während der Operation ein retinierter Zahn entdeckt, so wird er bei dieser Gelegenheit selbstverständlich entfernt.

Bei den von Glahn unter B angeführten Gründen ist natürlich die Entfernung angezeigt. Der eine oder andere Patient, der unter die Gruppe B 3 fällt, wird vielleicht einwenden: Zur Entfernung des retinierten Zahnes sei es auch dann noch Zeit, wenn die Prothese wirklich von ihm abgeschoben wäre, denn das bedeutete allerhöchstens ein pekuniäres Übel. Durch den ständigen Reiz der Prothese, die selbst beim besten Sitze doch immer leicht scheuernde Bewegungen ausführt, kann u. U. der retinierte Zahn sozusagen wieder mobilisiert werden und auf diese Weise zum Durchbruch gelangen.

Auf eine chirurgisch-orthodontische Behandlung retinierter Zähne wies als erster Farrar (1879) hin. Diese Behandlung hat sehr viel Verlockendes und ist oft von Erfolg begleitet. Dabei ist die Erhaltung der Pulpa möglich, auch wenn der von dem Zahn zurückzulegende Weg ziemlich groß ist und der Zahn sogar aus der horizontalen Lage in die senkrechte Lage gebracht wird. (Birgfeld, Hesse). Das Alter der Patienten spielt nur insofern eine Rolle als bei älteren Individuen der Knochenwiderstand größer ist und die Regulierung längere Zeit in Anspruch nimmt, als bei jüngeren. Natürlich ist es keine Annehmlichkeit, monatelang die hierzu nötigen Apparate im Munde zu tragen. Deshalb wird man bei Erwachsenen bei Anwendung der chirurgisch-orthodontischen Behandlung auf Schwierigkeiten stoßen. Nach der Behandlung muß jedenfalls unbedingt Prüfung der Vitalität der Pulpa mit dem faradischen Strom erfolgen. Ist keine Reaktion vorhanden, so ist die Prüfung nach monatlicher oder ½-jähriger Pause zu wiederholen, ehe man sich zur Trepanation des Zahnes entschließt. Denn in vielen Fällen ist durch die starke Beanspruchung die Reizleitung des Zahnes herabgesetzt und kehrt oft erst langsam wieder zurück. Über Erfolge bei der chirurgisch-orthodontischen Behandlung berichten: Angle, Augsburg, Birgfeld, Farrar, Grunert, Hesse, Kersting, Kranz, Kraus, Kuhnert, Levy, Luniatschek, Ottesen, Pfaff, Sachse, Schaffke, Scheff, Spenadel, Talbot, Wallisch.

Bei Bestehen einer Zahnlücke wird man sich bei erwachsenen Patienten in den meisten Fällen damit begnügen müssen, die Lücke prothetisch zu decken, evtl. nach vorheriger Ausmeißelung des re-

tinierten Zahnes. Ein anderer Weg wäre die Reimplantation. Die Meinungen hierüber sind aber sehr geteilt. Während viele Praktiker wegen der damit häufig verbundenen Mißerfolge diese Methode wieder verlassen haben, scheint sie in neuerer Zeit wieder mehr geübt zu werden. Thoring ist von dem Erfolg einer Replantation so überzeugt, daß er riskiert, einen gesunden Zahn, der einem Herankommen an einen retinierten im Wege steht, absichtlich herauszunehmen, um ihn nach gelungener Operation wieder einzusetzen. Leider ist der große Nachteil einer selbst für den Augenblick gut gelungenen Replantation, daß die wieder eingepflanzten Zähne früher oder später der Resorption verfallen und wieder ausgestoßen werden. Die Angabe Ehrickes, daß replantierte Zähne 10—15 Jahre erhalten werden könnten, hält selbst Thoring, der sonst eine hohe Meinung von dem Erfolg der Replantation besitzt, für zu hoch gegriffen. Meist fallen die Zähne viel eher wieder aus. 3—10 Jahre werden von den meisten Autoren als maximale Haltezeit angegeben.

Auf die einzelnen Methoden der Entfernung oder Beseitigung des Zustandes der Zahnretention kann ich hier nicht näher eingehen.

III. ZUSAMMENFASSUNG.

Zahnretention ist im bleibenden Gebiß keine Seltenheit. Klinisch und röntgenologisch ist sie leicht festzustellen und wird röntgenologisch oft als Nebenbefund angetroffen.

Die von Luniatschek 1906 ermittelte Zahl über die Häufigkeit der Retention der verschiedenen Zähne konnte durch Nachprüfung des röntgenologischen Bestandes der zahnärztlichen Universitätsklinik Marburg bestätigt werden.

Die Beziehungen und Erscheinungen der Zahnretention wurden eingehend behandelt.

Zur Beobachtung von Heinz, daß bei Zahnretention psammocarcinomatöse Tumoren vorkommen können, wurden zwei weitere Beiträge geliefert.

Herrn Professor Dr. Fliege danke ich für die Überlassung des Themas, der beiden mitgeteilten Fälle und seine Ratschläge bei der Anfertigung der vorliegenden Arbeit.

Schrifttum.

Acquaviva: Seltener Fall von dentaler Nasenfistel. Dtsch. Zahnärztl. Wochenschrift XXXV, Heft 1, Seite 57, (1932) Ref.

Addison und Hoenig: Chirurgie der Mundhöhle — Trigeminusneuralgie. Fortschr. d. Zahnheilkunde. 1926, II/1.

Adloff: Über Zahnretention. Dtsch. Zahnärztl. Wschr. XIII, Heft 16, Seite 289 (1910).

Aison: Impaktierte Zähne in ihrer Beziehung zu den Psychoneurosen. Dtsch. Mschr. f. Zahnheilkunde XXXXV, Heft 4, Seite 670, Ref.

Angle: Hervorholen von nicht oder nur teilweise durchgebrochenen Zähnen. Dent. Cosmos 1891.

Apffelstaedt: Über eigentümliche Zahngebilde. Dtsch. Mschr. f. Zahnheilk. XXXI, Heft 2, Seite 137 (1913).

Aronson: Über den Einfluß der innersekretorischen Drüsen auf das Wachstum u. d. Verknöcherung d. Knochengerüstes und auf den Durchbruch der Zähne. Dtsch. Mschr. f. Zahnheilk. XXXXVI, Heft 6, S. 759, (1928).

Augsburg: Behandlung eines retinierten Schneidezahns. Dtsch. Zahnärztl. Wschr. XXVIII, Heft 4, Seite 366 (1925).

Bardach: Cyste von einem retinierten Eckzahn. Oesterr.-Ung. Vjschr. für Zahnheilkunde XXIII, Heft 2, Seite 193 (1903).

Balogh: Degeneration des Nervus mandibularis durch Retention. Dtsch. Zahnärztl. Wschr. XXXIV, Heft 3, Seite 484 (1931) Ref.

Bauer: Histologie der retinierten Zähne, mit besonderer Berücksichtigung der Frage nach d. Genese d. Osteoklasten. Ergebn. IV, Seite 10 (1914—15). — Ref.

Baum: Zur Frage der Retention. Fortschr. der Zahnheilk. III.

Baume: Lehrbuch der Zahnheilkunde. Leipzig 1877.

Black: Supernumerary teeth. Oesterr.-Ung. Vjschr. f. Zahnheilk. XXVI, H. 2, Seite 320 (1910) Ref.

Berten: Über Zahnretention. Corresp. Bl. f. Zahnärzte XXXIX. Heft 4, S. 289 (1910).

Becker: Über retinierte und verlagerte Zähne (Zerstörung des Zwischenkörpers). Corresp. Bl. f. Zahnärzte LII, Heft 4, Seite 104 (1928).

Begger: Multiple Retention mit Verdoppelung des Zahnkeimes. Ztsch. für Stomatologie XXII, Heft 12, Seite 845 (1924), Ref.

Bernstein: Über lokale und sekundäre Einwirkung retinierter Zähne. Dtsch. Mschr. f. Zahnheilk. XXXXIX, Heft 8, Seite 400 (1931), Ref.

Bertzbach: Seltener Fall eines verlagerten Sechsjahrmolaren. Dtsch. Zahnärtzl. Wschr. XXXII (1929).

Bialik: Über Retention der Eckzähne. Ztschr. f. Stomatologie XXX, Heft 8, Seite 1274 (1934).

Birkfeld: Behandlung retinierter Zähne. Dtsch. Zahnärztl. Wschr. XVI, H. 3, Seite 261 (1911).

Bilot: Retention eines Backenzahnes. Oesterr.-Ung. Vjschr. f. Zahnheilk. V, Heft 2, Seite 156 (1889).

Bloch-Jörgensen: Retinierte Milchzähne. Dtsch. Mschr. für Zahnheilkunde .XXXXVIII, Heft 4, Seite 578 (1930) Ref.

Böse: Ein seltener Fall von Zahnretention. Schw. Vjschr. f. Zahnheilk. XV, Heft 1, Seite 28 (1896).

Brammer: Klinischer Beitrag zur Frage von Schädigungen durch retinierte Zähne. Dtsch. Zahnärztl. Wschr. XXXVI, Heft 4, S. 645 (1933).
Brausewaldt: Ein Fall von Follikularcyste, ausgehend vom retinierten Caninus inferior sinister. Dtsch. Zahnärztl. Wschr. XIV, Heft 28, Seite 617 (1911).
Brunsmann: Eine folgenschwere horizontale Lagerung eines unteren Weisheitszahnes. Dtsch. Mschr. f. Zahnheilk. XXII, Heft 2, Seite 489 (1904).
Buchanan: Observation of the diagnosis of oral foci of infection with reverence to impacted teeth. The Dental Cosmos LXIX, Heft 8.
Bünte-Moral: Ein Fall von Retention des ersten Molaren. Dtsch. Mschr. für Zahnheilk. XXVII, Heft 7, Seite 496 (1909).
Carabelli: Systematisches Handbuch der Zahnheilkunde. Wien 1844.
Cohen: Über Kopfschmerz durch einen retinierten Zahn. Ztschr. f. Laryngologie XIX, Heft 3.
Coleman: Zwei Fälle von Retention unterer Zähne mit gegeneinanderliegenden Kronen. Dtsch. Mschr. f. Zahnheilk. XXXXIX, Heft 6, Seite 287 (1931) Ref.
Colombet Fazialisparese dentalen Ursprungs. Dtsch. Zahnärztl. Wschr. XXXV, Heft 2, Seite 50 (1932) Ref.
Cowan: Ein Fall von nicht durchgebrochenen, heftige Kopfschmerzen verursachenden Caninus. Dtsch. Mschr. f. Zahnheilk. XXXXIII, Heft 4, S. 492 (1925), Ref.
Davy: Ein Fall von Resorption der Wurzel d. rechten oberen II. Molaren durch d. impaktierten Weisheitszahn. Dtsch. Mschr. f. Zahnheilkunde XXXXII, Heft 1, Seite 84 (1924).
Dependorf: Retinierte Eckzähne und ihre Folgen. Dtsch. Zahnärztl. Wschr. XVI, Heft 12, Seite 213 (1924) (V. B.)
Door: Hautfistel, als Folge eines eingeschlossenen infektiösen Zahnes. Dtsch. Mschr. für Zahnheilk.
Eckermann: Das Eckzahnproblem und die Prämolaren-Wanderung. Dtsch. Mschr. für Zahnheilk. XXVI, Heft 6, Seite 898 (1908).
Ehrike: Über die Transplantation verlagerter Eckzähne. Dtsch. Mschr. für Zahnheilk. XXIX (1921).
Eiselsberg: Über einen Fall von Zahnretention. Ztschr. f. Stomatologie XI, Heft 4, Seite 121 (1913).
Elsner: Über einen Fall von Odonton mit retiniertem Eckzahn. Dtsch. Mschr. f. Zahnheilk. XXXVII, Heft 5, Seite 321 (1919).
Farrar: Einen Zahn in abnormer Lage aus den Tiefen des Kiefers zu ziehen. Corresp. Bl. f. Zahnärzte III, (1879).
Felizardo und Aguyao: Malposed eruptet bicuspid with neuralgie pain. Report of a case. Dtsch. Mschr. f. Zahnheilk. XXXXVIII, Heft 1, Seite 26 (1930) Ref.
Field: Krankenberichte über nicht durchgebrochene und impaktierte Zähne. Int. Journ. of Ortop. 1931, Heft 9, Seite 903.
Fischer: Die Retention von Milchmolaren i. d. Tiefe d. Ober- und Unterkiefers, sowie deren Folgeerscheinungen. Dtsch. Mschr. f. Zahnheilk. XXVI, Heft 6, Seite 401 (1908).
Fliege: Beitrag zur Retention des zweiten Molaren im Unterkiefer. Dtsch. Mschr. f. Zahnheilk. XXXXVII, Seite 436 (1929).
„ Klinische Beiträge zur Resorption von Zahnwurzeln durch retinierte Zähne. Dtsch. Zahnärztl. Wschr. XXXVI, Heft 14, Seite 329 (1933).
Form: Chronische Kiefereiterungen der Zahnretention. Ztschr. f. Stomatologie XXV, Heft 10, Seite 621 (1932).
Franke: Regulierung eines retinierten mittleren Schneidezahnes. Dtsch. Zahnärztl. Wschr. VII, Heft 4, Seite 623 (1904).
Fraenkel: Beitrag zur Kasuistik d. Zahnretention. Ztschr. für Stomatologie XXIX, Heft 7, Seite 909 (1931).
Franzheim: Über einen Fall von Halbretention d. 1. und 2. Molaren im Oberkiefer. Corresp. Bl. f. Zahnärzte XXXIX, Heft 7, S. 465 (1925).

Gemmel: Lähmung des Armes durch Druck eines impaktierten Weisheitszahnes. Corresp. Bl. f. Zahnärzte XXII, Heft 3, Seite 189 (1898).
Glahn: Über retinierte Zähne im Oberkiefer mit besonderer Berücksichtigung der Indikation für ihre Behandlung.
Glas: Rhinolith infolge Retention des Caninus. Oesterr. Ung. Vjschr. f. Zahnheilkunde XXIII, Heft 3, Seite 475 (1907) Ref.
Goltz: Über einige Fälle von Zahnretention. Dtsch. Mschr. f. Zahnheilk. VI, Heft 6, Seite 226 (1888).
Courc: Eruption d'une Canine permanente à 65 ans. Revue de Stomatologie 1902, Heft 11.
Gornouec et Goldschlager: Retention d'une molaire de lait. Dtsch. Mschr. für Zahnheilk. XXXXVI, Seite 828 (1928) Ref.
Graefner: Retention der mittleren Schneidezähne. Münchner Med. Wschr. (1904).
Grandi: Drei Fälle von Milchzahnretention. Oesterr.-Ung. Vjschr. f. Zahnheilk. XXIV, Heft 4, Seite 673 (1908).
Großkopf: Ein retinierter Eckzahn als Heilungshindernis einer Unterkieferfraktur. Dtsch. Mschr. f. Zahnheilk. XXXX, Seite 340 (1922).
Grunert: Behandlung der Retention. Dtsch. Mschr. f Zahnheilk. XXXXIII, Heft 4, Seite 81 (1925).
Grünwald: Ein Fall von Retention fast aller bleibender Zähne bei einem 19-jährigen Manne. Dtsch. Mschr. f. Zahnheilk. XVIII, Heft 1, Seite 31 (1900).
Gysi: Resorption eines retinierten Zahnes. Schw. Vjschr. für Zahnheilkunde XXVIII, Heft 2, Seite 107 (1898).
Hacker: Zwei Fälle von Zahnretention. Oesterr. Ung. Vjschr. für Zahnheilkunde XXI, Heft 3, Seite 391.
Hader: Die Retention der oberen Eckzähne. Inaug. Dissertation Würzburg (1931).
Hamburger: Ein interessanter Fall von Retention eines oberen mittleren Schneidezahnes. Dtsch. Mschr. f. Zahnheilk. XVI, Heft 3, Seite 216 (1912).
Hardgrove: Die retinierten Zähne. Dtsch. Zahnärztl. Wschr. XXXIV, Heft 24, Seite 1382 (1931).
Hauer: Cholesteatom unter einem retinierten Weisheitszahn. Ztschr. für Stomatologie XXIV, Heft 2, Seite 40 (1926).
Herbst: Zur Klinik der retinierten Eckzähne. Ztschr. f. Stomatologie XXIII (1925).
Hesse: Zur Behandlung retinierter Zähne. Corresp. Bl. f. Zahnärzte XII (1913)
Heinicke: Histologische Veränderungen an retinierten Zähnen. Dtsch. Zahnärztl. Wschr. XXXVI, Heft 30 (1933).
Heinz: Über ein odontogenes Psammocarcinom des Oberkiefers im Bereich des retinierten 3. Molaren. Dtsch. Mschr. f. Zahnheilk. L. Heft 4, Seite 625 (1932).
Holländer: Impaktion eines Milchzahnes tief im Kiefer bei normalem Durchbruch des bleibenden Eckzahnes. Oesterr.-Ung. Vjschr. für Zahnheilkunde VIII (1892).
Howard: Die Beseitigung gewisser Impaktionen im Alter von 21 Jahren. Dtsch. Zahnärztl. Wschr. XXXIV, Heft 4, Seite 226 (1931). Ref.
Jaegle: Nekrose infolge eines nicht durchgebrochenen, im Oberkiefer eingebetteten Augenzahnes. Dtsch. Vjschr. für Zahnheilk. II, Heft 1, Seite 38 (1877).
Jenkin: Case of retarded eruption of a right maxillary canine in a patient 50 years old. Dtsch. Mschr. für Zahnheilk. XVIII, Heft 6, Seite 277 (1900) Ref.
Jessop: Alveolarabszess, eine Folge von retinierten Zähnen. Dtsch. Mschr. für Zahnheilk. XVI, Heft 11, Seite 519 (1898) Ref.

Jonas: Odontom und Eckzahnretention im linken Oberkiefer eines 62jährigen Patienten. Dtsch. Mschr. f. Zahnheilk. XXXXII, Heft 2, Seite 93 (1924)
Kadner: Zahnretentionskuriositäten. Zahnärztl. Rdsch. XXV, Heft 4, S. 519 (1924).
Kallhardt: Ein seltener Fall von Retention mehrerer Zähne. Dtsch. Mschr. für Zahnheilkunde XXXIV, Seite 378 (1905).
Karoly: Zahndurchbruch und innere Sekretion. Dtsch. Mschr. für Zahnheilk. XXXIII (1904).
Kattenburg: Retention eines oberen Eckzahnes als Schmerzursache. Zahnärztl. Rdsch. XXXI, Heft 34, Seite 1510 (1930) Ref.
Kersting: Richten retinierter Zähne. Zahnärztl. Rdsch. II, H. 2, S. 5 (1901).
Klein: Über Retention der Zähne. Oesterr.-Ung.-Vjschr. für Zahnheilkunde XXXI, Heft 3, Seite 272 (1915).
Koch: Ein Fall von Zerstörung des II. Mahlzahnes bis zur Pulpa durch den andrängenden Weisheitszahn. Dtsch. Mschr. f. Zahnheilk. VI (1888).
Koch, R.: Vererblichkeit retinierter Zähne. Inaug. Diss. Breslau 1932.
Koeberle: Cyste sereux folliculaire de maxilaire avec includion d'un dent de sagesse. Oesterr.-Ung.-Vjschr. für Zahnheilkunde IV (188) Ref.
Kohn: Retention des linken oberen Milch- und des bleibenden Eckzahns durch eine Follikularcyste. Dtsch. Zahnärztl. Wschr. XII, Heft 47, Seite 961, (1909).
Koenig: Die Folgen eines retinierten Zahnes. Dtsch. Zahnärztl. Wschr. XIV, Heft 5, Seite 89 (1911).
Kotany: Histologische Befunde an einem retinierten Milchmolaren und an einem retinierten Weisheitszahn. Ztschr. f. Stomatologie XXIX, Heft 20, Seite 1022 (1931).
Knoche: Ein seltener Fall von Impaktion. Dtsch. Mtschr. f. Zahnheilkunde. XXXVI, Heft 12, Seite 360 (1918).
Koerner: Ein seltener Fall von Resorption der Krone eines retinierten Schneidezahnes. V. d. d. O. G., Band 7, Seite 45.
Kramer: Zur Frage der retinierten und ektopischen Zähne. Inaug. Dissert. Marburg 1932.
Kranz: Schilddrüse und Zähne. Dtsch. Mschr. f. Zahnheilk. XXX, Heft 1, Seite 1 (1912).
Kraus: Über operative Entwicklung und Regulierung retinierter Eckzähne bei Individuen vorgeschrittenen Alters. Oesterr.-Ung.-Vjschr. für Zahnheilkunde XVII, Heft 2, Seite 253 (1901).
Kunert: Beiträge zur Frage der Kieferregulierungen. Dtsch. Mschr. f. Zahnheilkunde XXIV (1906).
Landsmann: Doppelte Impaktierung von 3. und 4. Molaren. Dtsch. Zahnärztl. Wschr. XXXIII, Heft 19, Seite 1069 (1930) Ref.
Lantz: Retention eines Caninus und Wurzelresorption an den bleibenen Schneidezähnen. Corresp. Bl. f. Zahnärzte XIII, Heft 3, Seite 169 (1899).
Laurent: Un cas de rétention totale de molaire temporaire chez un édentée complète. Fortschr. Band 6, II, Seite 782 Ref.
Lazarus: Retention eines rechten oberen Eckzahnes während 35 Jahren. Dt. Mschr. für Zahnheilkunde, XIX, Heft 4, Seite 170 (1901).
Lecrenier: Observation de lolaires temporaires incluses. Fortschr. d. ges. Zahnheilkunde 1927, Band III, 2. Teil.
Levy: Über einen Fall von familiärer Eckzahnretention. Dtsch. Zahnärztl. Wschr. X, Heft 6, Seite 961 (1907).
Lindenbaum: Über den Zusammenhang von retinierten Zähnen und Blastomen der Kiefer. Ztschr. für Stomatologier XXVIII, Heft 3, Seite 237 (1930).
Loos: Pathologische Folgezustände und Therapie der Zahnretention. Ztschr. ür Stomatologie XXII, Heft 3, Seite 75 (1924).

Luniatschek: Ursachen und Formen der Zahnretention. Dtsch. Mschr. für Zahnheilk. XXIV, Heft 7, Seite 365 (1906), Ref.
Lux: Ein retinierter 4. Molar d. Oberkiefers als Ursache neuralgischer Schmerzen. Corresp.bl. für Zahnärzte LV, Heft 3, Seite 113 (1931).
Lukomsky: Histologische Befunde an einem retinierten Zahn. Dtsch. Mschr. für Zahnheilk. XXXXIX, Heft 7, Seite 321 (1931).
Lyons: Ätiologie, Pathologie und Behandlung impaktierter Zähne. Dtsch. Mschr. f. Zahnheilk. XXXXI (1923) Ref.
Mancewicz: Persistenz - Retention - Follicularcysten. Dtsch. Zahnärztl. Wschr. XXIII, Heft 10, Seite 1074 (1930).
Marx: Folgen retinierter Zähne. Zahnärztl. Rdsch. XXXX, Heft 12, Seite 510 (1931).
Mayrhofer: Zur Retention und Verlagerung von Zähnen und einer besonderen Ursache der Retention. Dtsch. Mschr. f. Zahnheilk. L, Heft 5, S. 230 (1932).
Meyer: Ein Beitrag zur traumatischen Schädigung von Zahnkeimen. Dtsch. Mschr. für Zahnheilk. XXIII (1905).
Metnitz: Über Zahnretention. Wien. Zahnärztl. Wschr. 1900. Heft 12, S. 511.
Miller: Pathologische Prozesse an einem retinierten Zahn. Dtsch. Mschr. für Zahnheilk. XIX, Heft 8, Seite 349 (1901).
Müller: Seltene Fälle aus der Praxis. Dtsch. Zahnärztl. Wschr. XXVIII, H. 4, Seite 206 (1925).
Nies: Über einen Fall von Retention der beiden letzten Molaren. Zahnärztl. Rundschau. XXX, Heft 6, Seite 510 (1929).
Nirenberg: Ein seltener Fall von multipler Zahnretention. Dtsch. Mschr. für Zahnheilk. XXXIX, Heft 10, Seite 470 (1931).
Nodine: Durch einen undurchgebrochenen Weisheitszahn verursachte Nekrose mit Cellulitis. Dtsch. Mschr. f. Zahnheilk. XXXXV (1927). Ref.
Ottolengui und Cahn: Detailed histories of the unerupted teeth thus fair studied. Fortschr. d. ges. Zahnheilk., Band VI, 2. Teil, Ref.
Ottesen: Über einen Fall von Inklusion. Dtsch. Mschr. f. Zahnheilk. XXIX, Heft 11, Seite 869 (1909). Ref.
Partsch: Über neuralgiforme Gesichtsschmerzen, deren Ursachen und Behandlung. Corresp. Bl. d. Zahnärzte XXXIII (1911).
Peckert: Resorptionserscheinungen an einem retinierten Eckzahn. Corresp. Bl. f. Zahnärzte XXXVIII, Heft 2, Seite 172 (1909).
Pedley: Tiefsitzende, nicht durchgebrochene Molaren, eine Ursache akuter Neuralgien. Dtsch. Zahnärztl. Wschr. XXV, Heft 4, Seite 295 (1922)
Perthes: (Odontome) Die Verletzungen und Erkrankungen d. Kierfer. Lief. 33a, der deutsch. Chirurgie, herausgeg. v. P. Bruns.
Peter: Über multiple Zahnretention im Ober- und Unterkiefer und ihre operative Behandlung. Ztschr. f. Stomatologie XXI (1923).
Peter und Sicher: Einseitige Nasenstenose durch eine Follikularcyste des Oberkiefers. Oesterr.-Ung.-Vjschr. für Zahnheilk. XXX (1914).
Pfister: Das Krankheitsbild der Zahnretention. Dtsch. Med. Wschr. 1910, Heft 8, Seite 408.
Pichler: Trigeminusneuralgie. Ztschr. f. Stomatologie XXIX, (1921).
Pinkus: Entfernung bei Zahnretention. Zahnärztl. Rdsch. XXXI, Heft 2, Seite 1522 (1930) Ref.
Port: Unterzahl und Retention von Zähnen, sowie das Stehenbleiben von Milchzähnen unter Kontrolle der Röntgenphotographie. Corresp. Bl. f. Zahnärzte XXXI, Seite 193 (1902).
Port-Euler: Lehrbuch der Zahnheilkunde. 1929, III. Teil. I B Störungen des Durchbruchs der Zähne. C. Anomalien der Zähne.
Preiswerk: Ein Beitrag z. d. Trigeminusneuralgien dentalen Ursprungs. Dtsch. Mschr. f. Zahnheilk. XXVII, (1909).
Pürsche: Retinierter oberer linker Schneidezahn mit Wurzelresorption und Zahnsteinansatz. Dtsch. Zahnärztl. Wschr. VII, Heft 41 (1904).

Riha: Fälle von Zahnretention. Ztschr. f. Stomatologie XXIII, S. 205 (1925).
Richter: Künstlich bewirkter Durchbruch impaktierter Zähne. J.f.Z. 1912.
Riesenfeld: Die Behandlung retinierter Zähne. Corresp. Bl. f Z.ahnärzte XXXXV, Heft 1, Seite 3 (1921).
Röse: Über die Verwachsungen von retinierten Zähnen mit den Kieferknochen. Int. Zentralbl. f. Laryng.; Rhinologie 1894.
Rohrer: Die Beziehungen der Zähne zu den echten Geschwülsten der Mundhöhle. Zahnärztl. Rundschau XX (1919).
Roller: Ein impaktierter III. Molar als Ursache von Sehstörungen. Dtsch. Mschr. f. Zahnheilk. XXXXI, (1923) Ref.
Russenberger: Über die forcierte Eruption eines retinierten mittleren Schneidezahnes. Schw. Vjschr. f. Zahnheilk. XXIII (1904).
Sachse: Weitere Beiträge zur operativen und orthodontischen Behandlung retinierter Zähne. Corresp. Bl. f. Zahnärzte XL, Heft 2 (1916).
Salters: Dental Pathology and Surgery. Dtsch. Vjschr. f. Zahnheilk. I, Seite 306 (1876) Ref.
Schaefer: Beiträge z. Kapitel d. Zahnretention. Dtsch. Mschr. f. Zahnheilk. XXIX, Heft 6, Seite 409 (1911).
Schaffke: Regulierung eines retinierten oberen Eckzahnes. Dtsch. Zahnärztl. Wschr. V, Heft 30, Seite 364 (1902) (VB).
Sauer: Retention im Milchzahngebiß. Corresp. Bl. f. Zahnärzte XXIX, Heft 5, Seite 165 (1890).
Scheff: Handbuch der Zahnheilkunde. Retention und Halbretention. IV. Aufl. Band I, Seite 578 (1922).
Schiefer: Retention von Zähnen. Dtsch. Mschr. f. Zahnheilk. XL, Heft V, Seite 385 (1922).
Schmidt: Zur Kasuistik der Störungen, die durch Retention von Weisheitszähnen hervorgerufen werden. Dtsch. Mschr. f. Zahnheilk. XVI, Heft 4, Seite 209 (1898).
Schreiber: Eine Wurzel mit offener Pulpa. Corresp. Bl. f. Zahnärzte XV, H. 3, Seite 275 (1901).
Schröter: Formanomalie und Retention eines Zahnes, bedingt durch Trauma im Entwicklungsstadium. Zahnärztl. Rundsch. XXVI, Seite 175 (1925).
Spenadel: Regulierung von retinierten Zähnen. Dtsch. Mschr. f. Zahnheilk. XXXXIX, Heft 9, Seite 1371, (1930) Ref.
Schindler: Zwei retinierte Zähne. Schw. Mschr. d. Zahnheilk. (1920), S. 322.
Spring: Ostitis fibrosa der Kiefer und ihr Einfluß auf die Dentition. Dtsch. Mschr. d. Zahnheilk. XXXVI, (1928) Ref.
Steadmann: Ein Patient mit einem Follikulardodontom und drei Zahncysten. Dtsch. Mschr. f. Zahnheilk. VI (1888) Ref.
Stopany: Fälle aus der Praxis. Schw. Vjschr. f. Zahnheilk. XXI, Heft 3, Seite 325 (1897) (V.B.).
Struck: Die Ausmeißelung eines retinierten Zahnes. Dtsch. Mschr. f. Zahnheilk. XXXIV (1918).
Szepelski: Ein seltener Fall der totalen Retention der 1. und 3. Molaren, sowie Halbretention des 2. Molaren des link. Unterkiefers. Corresp. Bl. f. Zahnärzte LIV, Heft 11, Seite 466 (1930).
Talbot: Künstlich bewirkter Durchbruch impaktierter Zähne. Corresp. Bl. f. Zahnärzte XIII, Heft 4, Seite 305 (1889).
Tandler: Einiges über das Antrum Highmori inbezug auf die Zahnheilkunde. Dtsch. Zahnärztl. Wschr. V, Heft 31, Seite 374 (1902) Ref.
Tanzer: Cystenbildung infolge von Retention eines oberen zentralen Schneidezahnes. Dtsch. Mschr. f. Zahnheilk. VI, Heft 3, Seite 127 (1888) Ref.
Taylor: Entfernung bei Zahnretention. Dtsch. Mschr. f. Zahnheilk. XXXXIX, Heft 12, Seite 1028, (1931) Ref.
Thoring: Ein Beitrag zur Zahnreplantation. Dtsch. Mschr. f. Zahnheilkunde XXXXV, (1927).

Tocail: Dtsch. Zahnärztl. Wschr. XXXVI, Seite 146, (1933).
Tourbier: Zur Retention oberer Weisheitszähne. Dtsch. Zahnärztl. Wschr. XXXIII, Heft 14, Seite 735 (1930).
Treuenfels: Ein Fall von Milchzahnretention. Dtsch. Mschr. f. Zahnheilk. XIII, Heft 5, Seite 201, (1895).
Treymann: Trigeminusneuralgie als Folge von Zahnretention. Dtsch. Med. Wschr. 1908.
Trömmer: Zahn- und Nervenleiden in ihrem Zusammenhang. Dtsch. Mschr. f. Zahnheilk. XXX, (1912).
Turgel: Zur Frage über die Verwertung retinierter Zähne zwecks Wiederherstellung des Zahnbogens. Dtsch. Mschr. f. Zahnheilk. L, Heft 14, Seite 663 (1932) Ref.
Ulbrich: Ein Fall aus der Praxis. Retention des 2. Prämolaren. Dtsch. Zahnärztl. Wschr. XV, Heft 35, Seite 674 (1912).
Usanowya: Ein Fall von Zahndurchbruch bei einem 67-jährig. Manne. Wien. Zahnärztl. Mittlg. 1900, Heft 1, Seite 31, Ref.
Virchow: Retention, Heterotopie und Überzahl von Zähnen. Dtsch. Mschr. f. Zahnheilk. V., Heft 5, Seite 194 (1887).
Wallisch: Retinierter Schneidezahn auf operativem Wege an seine Stelle gebracht. Oesterr.-Ung.-Vjschr. für Zahnheilk. XXI, Heft 1, Seite 23 1905).
Weber: Zur Kasuistik zur Histologie an retinierten Zähnen. Dtsch. Mschr. f. Zahnheilk. XXXXIII, Heft 2, Seite 812 (1925).
Weckerle: Über Milchmolarenretention und Depression. Inaug. Diss. Marburg 1933.
Wendler: Ein Fall von abnormer Verlagerung eines unteren Molaren. Zahnärztl. Rdsch. XXIX (1928).
Wegemann: Über ein Odontom in Verbindung mit einem retinierten Zahn. Zahnärztl. Rdsch. XXXXII, Heft 8, Seite 710 (1927).
Weil: Retention — Persistenz. Dtsch. Zahnärztl. Wschr. XXIII, Heft 7, Seite 461 (1922).
Weinberg: Ein seltener Fall von Resorption der Wurzel des unteren 2. Bakkenzahnes durch einen unter ihm liegenden retinierten Weisheitszahn. Dtsch. Mschr. f. Zahnheilk. XXXXVI, Seite 460 (1928).
Weißblatt: Zur Kasuistik der Zahnretentionen. Dtsch. Mschr. f. Zahnheilk. XXXXVII, Heft 6, Seite 286 (1929).
„ Retinierte Zähne. Dtsch. Mschr. f. Zahnheilk. L, Seite 450 (1932).
Widdowsen: Ein Fall von Retention der oberen Milchzähne mit vollständigem Fehlen der permanenten Nachfolge. Dtsch. Mschr. f. Zahnheilkunde XXXXIII, Heft 1, Seite 27 (1925) Ref.
Willicox: Dentalsepsis. Fortschr. d. ges. Zahnheilk. VII, (1931).
Williger: Resorptionserscheinungen an einem retinierten Eckzahn. Corresp. Bl. f. Zahnärzte XXXIII, Heft 1, Seite 1 (1909).
„ Eine von einem verlagerten Weisheitszahn ausgehende Follikularcyste in ein. aufsteig. Ast. Corresp. Bl. f. Zahnärzte XXXXIX, Heft 6, Seite 156 (1925).
Witzel: Über Zahnretention und ihre Bedeutung für die Praxis. Dtsch. Wschr. VI, Heft 32, Seite 469 (1903).
Wormald: Histopathologische Studie an impaktierten Zähnen. Dtsch. Mschr. f. Zahnheilk. XXXXVIII, Heft 12, Seite 904 (1930).
Zilkens: Über einen retinierten Milchmolar. Dtsch. Mschr. f. Zahnheilkunde XXXXI, Seite 366 (1923) Ref.
Zuckerkandl: Über Zahnretention. Dtsch. Mschr. f. Zahnheilk. IV, Heft 2, Seite 73 (1886) Ref.

Lebenslauf.

Am 28. September 1908 wurde ich, Grete Prinzing, als Tochter des damaligen Regierungsassessors Ulrich Prinzing, in Stuttgart geboren.

Im April 1929 bestand ich die Reifeprüfung am Königin-Katharina-Stift in Stuttgart. Hierauf studierte ich an der Universität Tübingen zwei Semester Neuphilologie. Im Sommersemester 1930 begann ich das zahnärztliche Studium an der Universität Tübingen, wo ich nach dem 3. Semester die zahnärztliche Vorprüfung ablegte. Im Wintersemester 1931—32 studierte ich an der Universität Innsbruck und vom Sommersemester 1932 bis Wintersemester 1933—34 an der Philipps-Universität zu Marburg (Lahn).

Im Dezember 1933 bestand ich in Marburg die zahnärztliche Prüfung. Von Anfang Januar 1934 bis Mitte April 1934 war ich am zahnärztlichen Institut der Universität Marburg praktisch tätig und während dieser Zeit mit der Herstellung der vorliegenden Dissertation beschäftigt.

Meine akademischen Lehrer waren:

in Tübingen:

Geiger, Heidenhain, Jakoby, Kohlrausch, Knoop, Matthaei, Meisenheimer, Peckert, Praeger, Wannenmacher.

in Innsbruck:

Bauer: Just, Kumer, Mayrhofer, Schupfer, Steyrer.

in Marburg:

Baur, Boeminghaus, Eimer, Fliege, Kunzendorf, Loebell, Pfannenstiel, von Reckow, Rix, Ruete, Schubert, Seidel †, Versé, Wiedhopf.

Anhang.

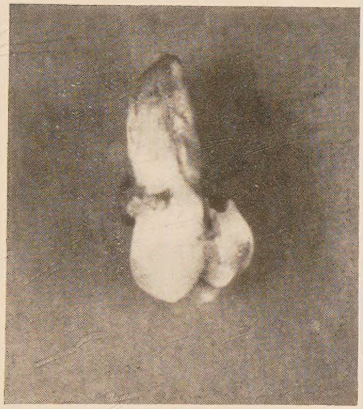

Abbildung **1**

Der entfernte | 7. Vergrößerung 1 : 1½.
Resorption der distalen Wurzel.
(Aus Fliege Dtsch. Zahnärztl. Wschr. 1933, H. 14).

Abbildung **2**

$\overline{|7\ 8}$ retiniert. Deutliche Vordrängung des canalis mandibularis nach dem corpus mandibulae; oberhalb der Krone von $\overline{|7}$ Kalkeinlagerung und scharf begrenzte Aufhellung im Knochen.

Abbildung **3**